

Tratamiento de perforaciones radiculares con Agregado Trióxido Mineral (MTA) y cemento Portland blanco con cloruro de calcio al 10% en dientes de perros[†]

Mayor C.D. Norberto **Juárez-Broon**,* Profesor Eduardo **Antunez-Bortoluzzi**,**
Profesor Doctor Clovis **Monteiro-Bramante**,*** Profesor Doctor Gerson **Francisco de Assis**,****
Profesor Doctor **Norberty Bernadineli**,***** Profesor Doctor Ivaldo **Gomes-de Moraes**,*****
Profesor Doctor Roberto **Brandão-Garcia*******

Facultad de Odontología de Bauru, Universidad de São Paulo, Brasil/Unidad de Especialidades Odontológicas, México.

RESUMEN

Objetivo. Observar la respuesta de los tejidos periodontales de dientes de perros, después de que las perforaciones radiculares fueron selladas con ProRoot MTA® blanco, MTA-Angelus y cemento Portland blanco con cloruro de calcio al 10%.

Material y métodos. Se utilizaron 18 dientes de perros de 18 a 24 meses de edad, de los cuales se utilizaron premolares superiores e inferiores, que se perforaron de forma estandarizada con una fresa de 2.15 mm. x 0.585 mm., en baja velocidad, en el tercio cervical de las raíces mesiales, dichos defectos fueron sellados inmediatamente y pasados 90 días del experimento los perros fueron sacrificados empleando la técnica de perfusión y las muestras se procesaron histológicamente, obteniendo cortes de 5 µm de espesor.

Resultados. Se analizaron 14 dientes, donde se observó neoformación de tejido mineralizado en el local de la perforación e inflamación en donde existió extrusión de material sellador. La prueba estadística Kruskal-Wallis demostró no haber diferencia estadísticamente significativa entre los tres materiales estudiados.

Conclusiones. La presencia de cloruro de calcio en las dos marcas comerciales de MTA y en el cemento Portland demostró una respuesta adecuada, proporcionando condiciones para la re-

Root perforations with mineral trioxide aggregate (MTA) and white portland cement whit calcium chloride to the 10% treatment in tooth of dogs

SUMMARY

Objective. To observe response of the periodontal tissue tooth of dogs, after that the root perforations were sealed with white ProRoot MTA®, MTA-ANGELUS and white Portland cement with calcium chloride to the 10%.

Material and methods. 18 dog's teeth were used of 18 to 24 months, of those which, were used premolars superior and inferior, that were punctured in a way standardized with a bur of 2.15 mm x 0.585 mm, in low speed, in the cervical third of the mesial roots, said defects were sealed immediately and pasts 90 days of the experiment the dogs were sacrificed employing the perfusion technique and the samples were processed histologically, obtaining courts from 5 µm from thickness.

Results. Fouteen teeth were analyzed and was observed neoformation of mineralized tissue in the premises of the perforation and inflammation in which existed material extrusion. The statistics test of Kruskal-Wallis, demonstrated have not statistically difference between the studied material three.

[†] Trabajo premiado con el 1er. lugar en el XXV Concurso Nacional de Investigación en Endodoncia, durante la XXXV Reunión Nacional, celebrado en el Puerto de Veracruz, Ver.

* Especialista en Endodoncia, Maestría en Odontología Facultad de Odontología de Bauru, Universidad de Sao Paulom Brasil y adscrito al Servicio de Investigación y Enseñanza de la Unidad de Especialidades Odontológicas, México. ** Cirujano Dentista, Especialista en Endodoncia, Maestría en Odontología, Facultad de Odontología de Bauru, Universidad de São Paulo, Brasil, y alumno de Doctorado en Odontología, Facultad de Odontología de Araraquara, Universidad Estadual Paulista "Julio de Mesquita Filho", Brasil. *** Profesor del Departamento de Endodoncia y coordinador de los cursos de Maestría y Doctorado de la Facultad de Odontología de Bauru, Universidad de São Paulo, Brasil. **** Profesor del Departamento de Histología de la Facultad de Odontología de Bauru, Universidad de São Paulo, Brasil. ***** Profesor del Departamento de Endodoncia de la Facultad de Odontología de Bauru, Universidad de São Paulo, Brasil.

Correspondencia:

Mayor C.D. Norberto Juárez Broon.

Unidad de Especialidades Odontológicas, Av. Industria Militar # 1113, Col. Lomas de San Isidro. Naucalpan, Estado de México. CP 11200, Tels.: (55) 5294-0010. Correos electrónicos: endobr1@hotmail.com, njuares@usp.br

Recibido: Enero 24, 2006.

Aceptado: Febrero 27, 2006.

paración de dichos defectos iatrogénicos, es importante evitar la extravasación de material.

Palabras clave: perforaciones radiculares, MTA, cloruro de calcio.

Introducción

La perforación es definida una lesión artificial que comunica la cámara pulpar con los tejidos periodontales,¹ es considerada también como un accidente y complicación que ocurre durante la realización de un tratamiento de endodoncia y del mismo modo durante la preparación para endopostes.²⁻⁵ Las perforaciones son según Alhadainy¹ comunicaciones de etiología iatrogénica o patológica, como las reabsorciones, caries y que artificialmente comunican la cavidad pulpar con el ligamento periodontal.^{6,7} Existe una gran diversidad de resultados en los estudios científicos del cómo tratarlas y para esto se han experimentado diversos materiales; sin embargo, hasta ahora no se tiene el material ideal, es decir, un material deseable que ofrezca sellado óptimo, fácil de manipular, biocompatible, con capacidad para inducir la osteogénesis y cementogénesis,⁸⁻¹⁰ además de que sea económico. De lo precedente, en 1993, fue propuesto el Agregado Trióxido Mineral (MTA), como material idóneo por Lee y cols.,¹¹ quienes presentaron un nuevo material que tenía como propósito realizar el sellado de las comunicaciones del sistema de conductos radiculares con el periodonto, demostrando ser superior a materiales como la amalgama de plata y el IRM en perforaciones radiculares de molares extraídos. El MTA fue aprobado para su uso en humanos por la FDA (US Food and Drugs Administration) en 1998 y en 1999 se inició su comercialización por la empresa Dentsply & Tulsa Dental, Tulsa-Oklahoma, EUA,¹² con el nombre de ProRoot MTA®. El MTA es un polvo de color gris o blanco que está compuesto de partículas hidrofílicas de silicato tricálcico, aluminato tricálcico, óxido tricálcico, óxido de silicato y otros óxidos minerales, así como óxido de bismuto.¹³ En ese mismo año Wucherpfening, Green¹⁴ afirmaron que el MTA y cemento Portland son materiales similares, después de evaluarlos macroscópica, microscópica y por difracción de rayos-X, del mismo modo Estrela y cols.¹⁵ verificaron que la única diferencia entre estos materiales es la presencia del óxido de bismuto, el cual se le adiciona al MTA para conferirle radiopacidad. Los aditivos en la construcción civil, por definición son materiales a base de cloruro de calcio utilizados para la elaboración de concretos y mezclas de cemento con el propósito de mejorar su manipulación, aumentar su resistencia y disminuir el tiempo de endurecimiento del cemento.¹⁶ Esta idea de mejorar el cemento Portland al aplicarle este material, Abdullah y cols.¹⁷ en 2002 analizaron si este cemento Portland era biocompatible en cultivo de células, con resultados positivos de la adición de cloruro de calcio al 10 y 15%. Con esto, Bortoluzzi y cols.¹⁸

Conclusions. The presence of calcium chloride in the two commercial brands of MTA and in the white Portland cement demonstrated an adequate response, providing conditions for the said defects repair, it's important to avoid the extravasation of material.

Key words: Root Perforations, MTA, calcium chloride

(2004) investigaron la capacidad selladora del MTA y cemento Portland con y sin cloruro de calcio al 10% en obturaciones retrógradas de dientes humanos extraídos, obteniendo un menor índice de infiltración marginal en dientes que fueron sellados con materiales adicionados con cloruro de calcio al 10%, siguiendo esta misma línea de investigación Broon y cols.¹⁹ demostraron que la adición de cloruro de calcio al 10% en el MTA y cemento Portland aumenta el pH, libera mayor cantidad de iones de calcio y aumenta el tiempo de endurecimiento. Tomando en consideración que la adición de cloruro de calcio al 10% mejora las propiedades físicas del cemento Portland y siendo el MTA un material a base de éste, el propósito de esta investigación fue analizar la respuesta de los tejidos periodontales, después de sellar perforaciones radiculares, con el objetivo de establecer si la adición del cloruro de calcio al 10% en el MTA y cemento Portland crea condiciones biológicas favorables en los tejidos periodontales interradiculares de los dientes de perros.

Material y métodos

Para el presente experimento se utilizaron 18 dientes de perros (segundos y terceros premolares superiores y segundos, terceros y cuartos premolares inferiores), sin enfermedad periodontal y ProRoot MTA blanco (Dentsply-Maillefer), MTA-Angelus (Soluções em Odontologia) y cemento Portland blanco no estructural (Votoram), los que se distribuyeron en tres grupos experimentales, a los que se les adicionó cloruro de calcio al 10%. En el caso del cemento Portland blanco, además de adicionarle cloruro de calcio, se le agregó también óxido de bismuto con el objetivo de proporcionar radiopacidad. Para proporcionar los materiales al 10% de cloruro de calcio y óxido de bismuto se utilizó una balanza de precisión (Analítica) y para la mezcla de los mismos se empleó un dosificador de plástico y con el agua destilada esterilizada, una pipeta manual P200 (Wilson-Analítica). La incorporación de los materiales se hizo del polvo al líquido, hasta obtenerse la hidratación total del material, utilizándose la relación recomendada por el fabricante (1:1), hasta obtener un cemento de consistencia homogénea. Para los procedimientos clínicos, los animales recibieron anestesia general y después de la antisepsia bucal y aislamiento absoluto de los dientes, se realizó la antisepsia del campo operatorio con hipoclorito de sodio al 1% y con fresas de carburo esféricas (Dentsply) de alta velocidad e irrigación constante se efectuaron los accesos individualizados, removiendo la pulpa cameral y radicular, posteriormente se ins-

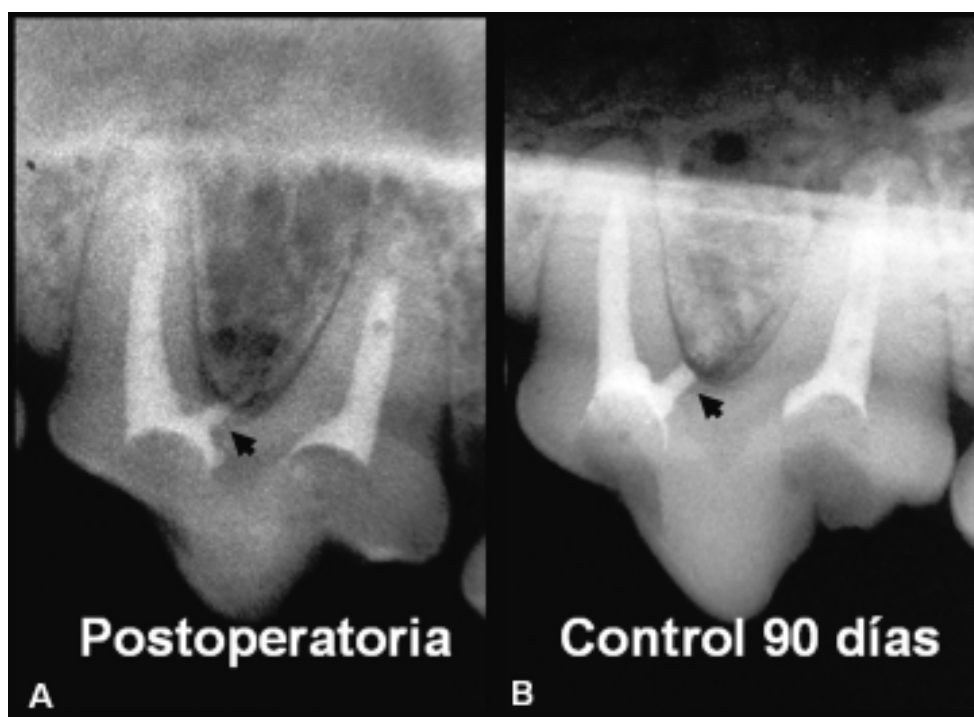


Figura 1. Imágenes radiográficas de diente de perro donde se observa la perforación radicular (flecha), postoperatoria (A) y control de 90 días (B).

trumentaron los conductos y obturaron con cemento Portland gris (Votoram) en consistencia cremosa, hasta conseguir su total relleno. Las perforaciones se realizaron con una fresa STP 58 (Dentply) que posee una parte activa de 2.15 mm. X 0.585 mm de diámetro a baja velocidad y con abundante irrigación de suero fisiológico, dicho defecto se efectuó en la pared distal del tercio cervical de la raíz mesial de cada diente. Una vez confirmada la perforación, se irrigó abundantemente su trayecto con suero fisiológico, se secan con torundas de algodón y conos de papel absorbentes esterilizados. Para el sellado de la perforación, los materiales se colocaron en el local de la perforación con el auxilio de un microportaamalgama (Hu-Friday) y un condensador endodóntico. Finalmente las aberturas coronarias se obturaron con ionómero de vidrio (Vitromolar DFL), removiéndose el dique de hule y obteniendo las radiografías finales de cada uno de los dientes. Concluido el periodo experimental de 90 días, los perros fueron sacrificados bajo anestesia general por medio de la técnica de perfusión. Las piezas obtenidas se individualizaron con el objetivo de facilitar la desmineralización de los tejidos, utilizándose solución de EDTA a 4.3% y pH de 7.2, renovada semanalmente, los cortes microscópicos se obtuvieron seriadamente en sentido mesiodistal con 5µm de espesor, tiñéndose con hematoxilina y eosina (HE).

La evaluación microscópica de los tejidos periodontales interradiculares se restringió al local de la perforación y área adyacente, denominándose área de respuesta, en dicha evaluación se utilizaron criterios de Bramante²¹ (1980), Santos²² (1983), Benatti Neto²³ (1984), Soares²⁴ (1992), Manne²⁵ (2003) Tanomaru²⁶ (2004) y las normas de la ISO 7405:1997.²⁷ Los aspectos microscópicos a evaluar fueron:

infiltrado inflamatorio, neoformación de cemento y dispersión del material sellador, asignándole escores a cada uno de estos parámetros microscópicos. El análisis estadístico utilizado fue el de Kruskal-Wallis, con el objetivo de establecer diferencias entre los materiales utilizados y entre la adición de cloruro de calcio al 10%, considerando los escores atribuidos en cada una de las muestras de cada grupo experimental, mismos que fueron registrados en fichas especiales.

Resultados

De los 18 dientes utilizados inicialmente, se analizaron 14, en virtud de que cuatro fueron excluidos del presente trabajo debido a que accidentalmente se les realizaron perforaciones en un sitio no adecuado o bien doble perforación, estos dientes se excluyeron para no interferir con la estandarización de la perforación, es decir, del grupo I- ProRoot MTA+cloruro de calcio, se analizaron cinco dientes, los que presentaron inflamación en tres muestras y ausencia en dos, neoformación de tejido mineralizado en cuatro dientes y en uno ausencia o parcial, el material se extravasó en tres dientes y en dos libres de material sellador en los tejidos periodontales (*Figuras 1 y 2*); del grupo II- MTA-Angelus+cloruro de calcio se analizaron cinco dientes, los que mostraron inflamación, neoformación de tejido mineralizado y extrusión de material para los tejidos periodontales en cuatro dientes y ausencia en un diente (*Figuras 3 y 4*); y en el grupo III- cemento Portland blanco + cloruro de calcio se analizaron cuatro dientes, los que demostraron inflamación en tres dientes y ausencia en uno, neoformación total en dos dientes y ausencia o levemente parcial en dos dientes y la extravasa-

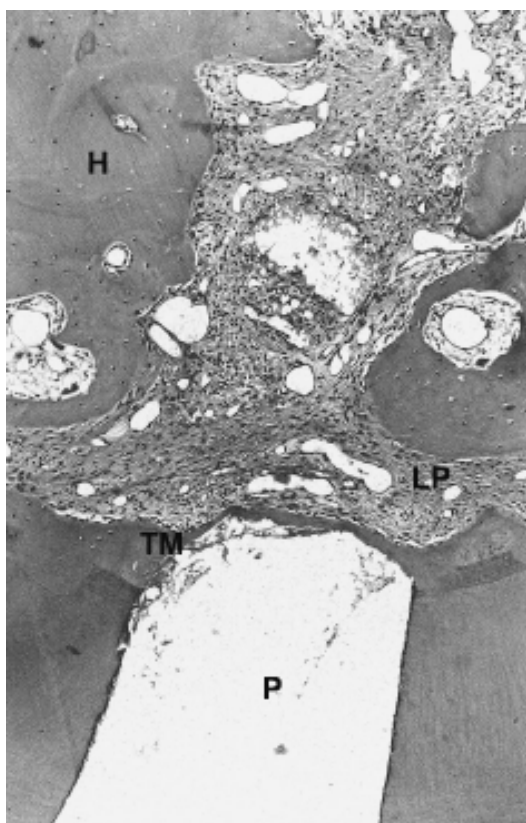


Figura 2. Respuesta de los tejidos periodontales al sellado de la perforación con ProRoot MTA + cloruro de calcio al 10%, obsérvase sellado biológico mineralizado (TM) en el local de la perforación (P), ligamento periodontal (LP) y tejido óseo (H) libre de inflamación.

ción de material sellador en tres dientes y ausencia en uno (*Figuras 5 y 6*), dichos datos se demuestran en las *figuras 7*

y 8. Para tener una idea mejor de los resultados globales, se hizo una distribución total con los tres materiales experimentales adicionados con cloruro de calcio al 10%, de los que se obtuvieron 10 dientes con infiltrado inflamatorio y cuatro dientes sin inflamación, 11 dientes con sellado biológico mineralizado (siete completos y cuatro incompletos) y tres con ausencia de sellado biológico total (apenas un intento de formación de tejido mineralizado) y finalmente 10 dientes con extrusión de material sellador y cuatro dientes sin la presencia de material en los tejidos periodontales de los perros (*Figura 9*). Los datos referentes a los parámetros microscópicos fueron evaluados en forma de escores, obteniéndose sus medias y desviación estándar, a estos resultados se les aplicó la prueba estadística de Kruskal-Wallis, utilizada para muestras pequeñas y con valores diferentes, dicha prueba comparó los eventos microscópicos entre los tres grupos experimentales, demostrando no existir diferencia estadísticamente significativa.

Discusión

Dos puntos importantes fundamentan el éxito de la reparación de una perforación, los cuales son la presencia de inflamación y el sellado mineralizado en el local de la perforación, en este trabajo de investigación, de los 14 dientes analizados, la inflamación se presentó en 11 dientes, discor dando con los resultados reportados por Pitt Ford y cols.²⁸ en dicho trabajo, las perforaciones de dientes de perros selladas con MTA presentaron en seis de siete dientes, ausencia de inflamación y un solo diente inflamación de tipo moderada; Holland y cols.²⁹ sellaron perforaciones de dientes de perros con MTA y a los 30 días encontraron ausencia de inflamación en cuatro dientes y a los 180 días, 10 dientes

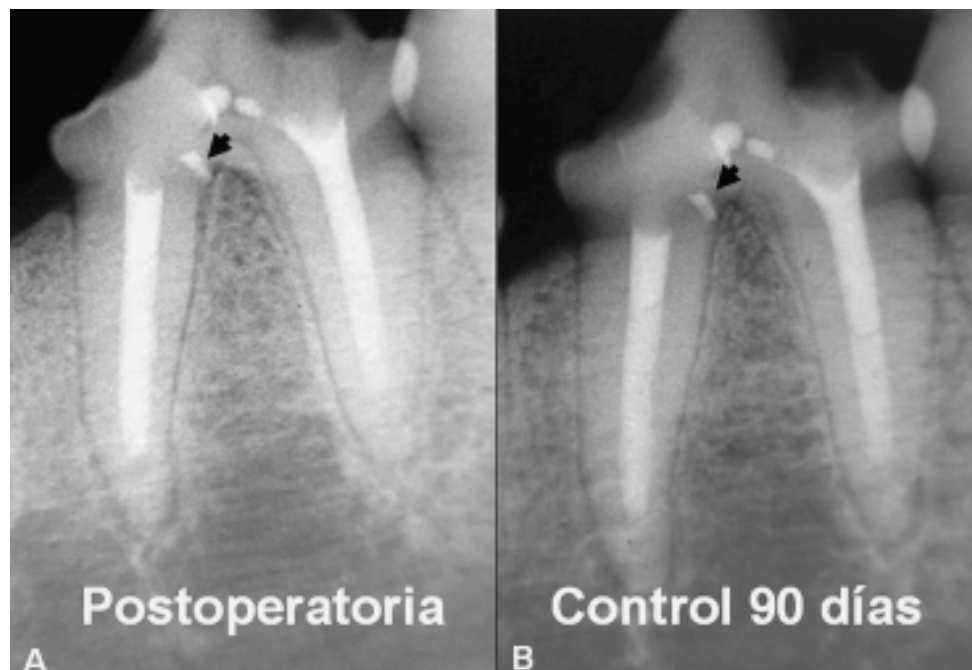


Figura 3. Imágenes radiográficas de diente de perro, se aprecia la perforación (flecha), postoperatoria (A) y control de 90 días (B).

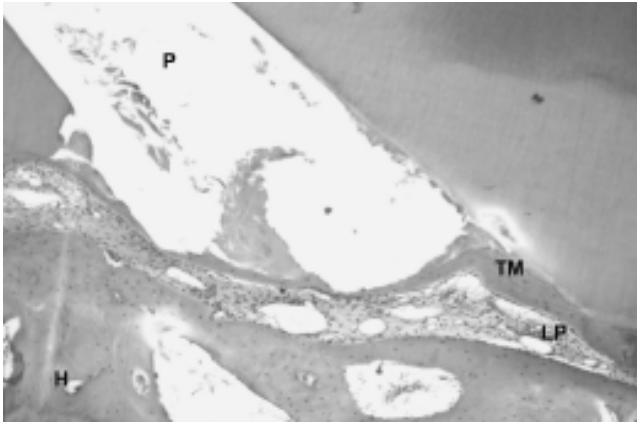


Figura 4. Respuesta de los tejidos periodontales con MTA-Angelus + cloruro de calcio al 10%, se observa sellado biológico (TM) en la perforación (P), ligamento periodontal (LP) y tejido óseo (H) libre de alteraciones patológicas.

en condiciones similares; sin embargo, estos autores relatan que en dos dientes con extrusión de MTA se observó inflamación crónica moderada. La presencia de este evento microscópico (inflamación), observada en estos dientes fue de tipo crónica, con predominio de macrófagos, células gigantes, linfocitos/plasmocitos y ausencia de polimorfonucleares, concordando con Holland y cols.,²⁹ quienes del mismo modo observaron células inflamatorias crónicas. El infiltrado inflamatorio se asoció a la dispersión de material sellador en los tejidos periodontales y como destacó Holland y cols.²⁹ sus peores resultados fueron los casos de extrusión con MTA. Se observó también áreas de reabsorción, con reparación de la dentina, cemento y hueso, a pesar de existir en la mayoría

de las muestras inflamación todas estaban en proceso de reparación, debido a que la inflamación y reparación se comportaron de forma independiente, en virtud de que la inflamación se asoció con la extrusión de material sellador en los tejidos periodontales.

La reparación del defecto en los dientes sellados con MTA, según Pitt Ford,⁵ Lemon, Torabinejad,⁴ Holland y cols.³⁰ y Thomson y cols.,³¹ se debe a la capacidad de estimular la neoformación de tejido mineralizado, de acuerdo con Holland y cols.,³⁰ Bernabé, Holland⁸ esto se debe a su mecanismo de acción del MTA, el cual es similar al del hidróxido de calcio; sin embargo, el MTA presenta mejores propiedades físicas. Estudios realizados por Holland y cols.,³² Holland y cols.,³³ Holland y cols.,³⁴ Holland y cols.³⁵ demostraron que el hidróxido de calcio, el MTA y el cemento Portland propician la formación de granulaciones de calcita, por ende la neoformación de tejido mineralizado, subyacente a tubos de dentina implantados en tejido subcutáneo de ratas. De acuerdo con Seux y cols.,³⁶ la fibronectina es responsable por la migración y adhesión de células periodontales, que sintetizan y depositan colágeno tipo I, formando matriz orgánica extracelular, induciendo la diferenciación celular de los cementoblastos, células responsables de la deposición de tejido mineralizado en áreas de reabsorción,⁸ como se apreció en este trabajo, donde áreas de reabsorción a los 90 días se encontraron reparadas. Thomson y cols.,³¹ evaluaron la capacidad de diferenciación de estas células (cementoblastos) en la superficie del MTA, demostrando que este material promueve la producción de osteocalcina, estimulando la producción de una matriz mineralizada, por lo que estos autores consideran el MTA un material cementoconductor, sin embargo, Moretton y cols.,³⁷ después de implantar MTA en tejido óseo

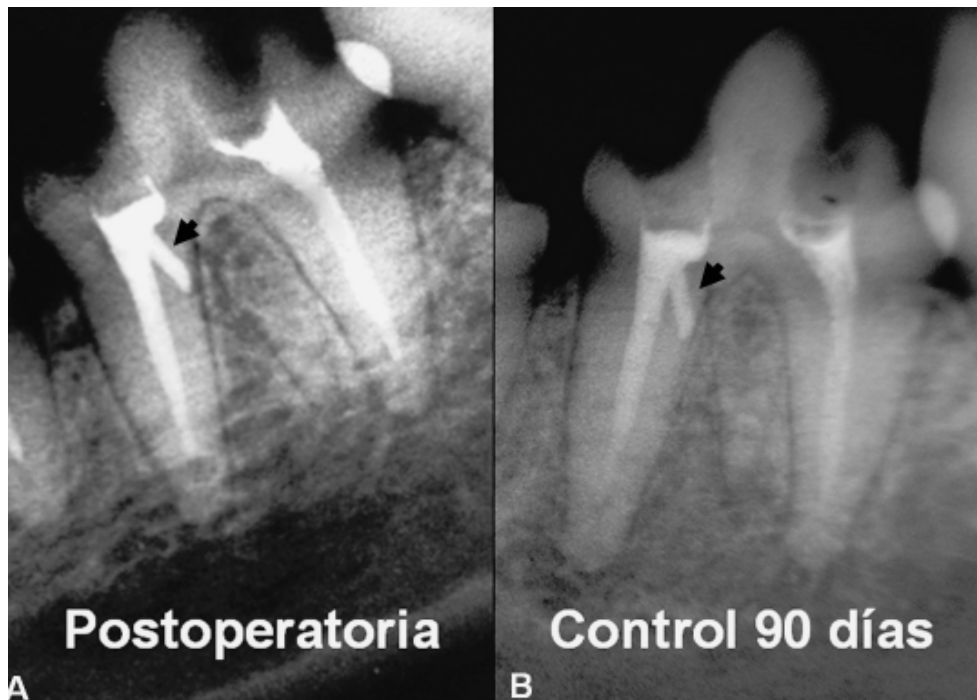


Figura 5. Imágenes radiográficas de diente de perro, observarse la perforación (flecha), postoperatoria (A) y control de 90 días (B).

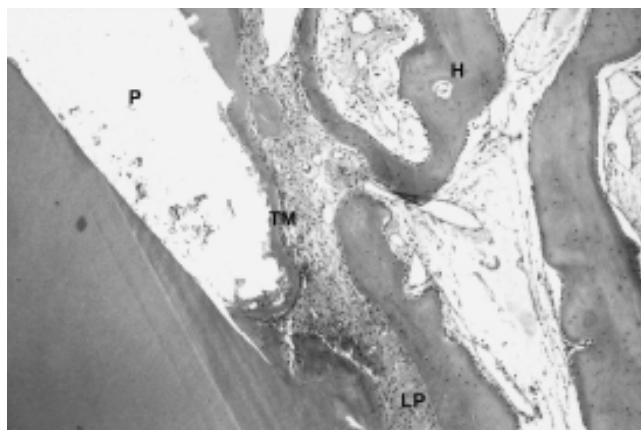


Figura 6. Respuesta de los tejidos periodontales interradiculares con cemento Portland blanco + cloruro de calcio al 10%, sellado mineralizado en el local perforado (P), tejido óseo (H) y espacio periodontal (LP) libre de proceso inflamatorio.

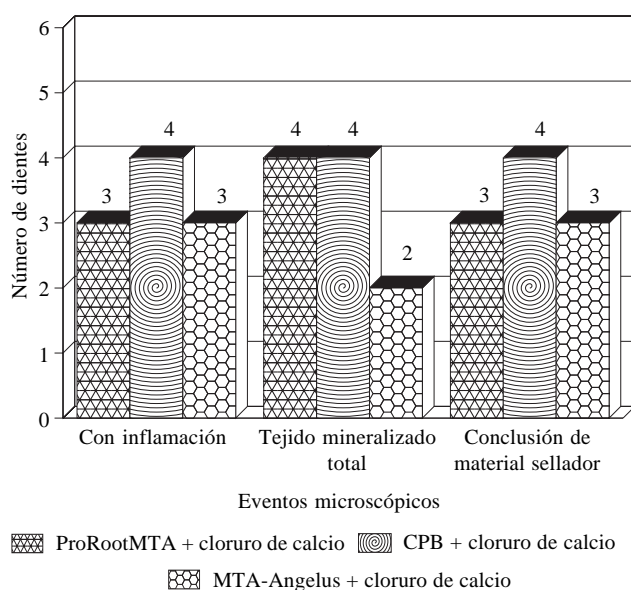


Figura 7. Distribución del número de dientes en función de los eventos microscópicos evaluados con los tres materiales experimentales.

y conjuntivo subcutáneo de ratas, lo consideran osteoinductor. Se es de la opinión que el MTA propicia condiciones de sellado físico, lo que impide el paso de bacterias para el defecto y debido a alta alcalinidad, propiedades químicas y biológicas, pero principalmente a su mecanismo de acción, el organismo reacciona estimulando el proceso de reparación. Consolaro³⁸ define a los cementoblastos como células guardianes de la integridad de la superficie radicular y considerando que en una perforación existe pérdida de estos elementos celulares, al colocar el MTA en el defecto, la neoformación proviene por los cementoblastos-like (células cementoblastoides), que son células de fenotipo semejante al de un cementoblasto original, ejecutando satisfactoriamente sus funciones, en este trabajo se observaron este

tipo de células con intensa actividad en el local de la perforación y en áreas amplias de reabsorción. Pitt Ford y cols.²⁸ en perforaciones de dientes de perros, sellados inmediatamente con MTA a los cuatro meses observaron neoformación de cemento sobre el material en cinco dientes y en perforaciones contaminadas, neoformación en dos dientes, estos autores recomiendan un mayor tiempo de observación para que la neoformación sea completa. De lo observado en la presente investigación, se comprobó neoformación de tejido mineralizado en contacto con el MTA, inclusive en los dientes que fue extruido el MTA y en los dientes donde el

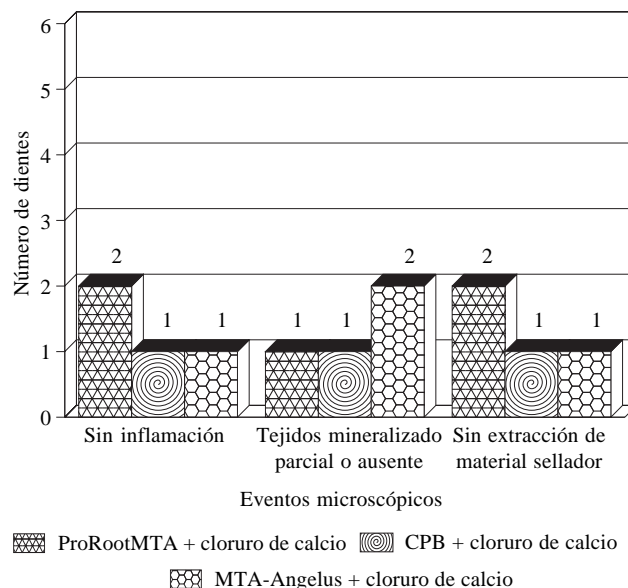


Figura 8. Distribución del número de dientes en función de los eventos microscópicos evaluados con los tres materiales experimentales.

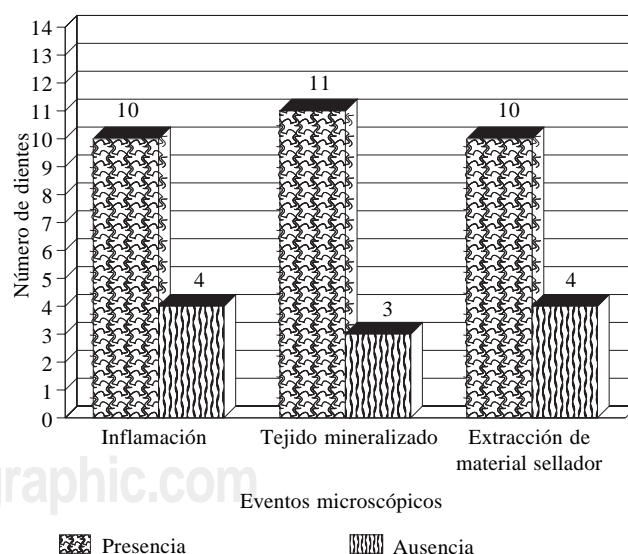


Figura 9. Distribución global del número de dientes en función de los eventos microscópicos evaluados en los tres materiales con cloruro de calcio.

sellado fue parcial, el organismo intentó sellar el defecto, comenzando en un nivel inferior a la perforación, depositando cemento nuevo al preexistente. Dicha neoformación de tejido mineralizado se da de la periferia al centro y al efectuar los cortes seriados, se explica el porqué en algunos casos de sellado incompleto, al inicio del corte, el defecto periodontal estaba completo, y conforme se profundizaba, éste era de menor espesor y en algunos incompleto, esto no quiere decir que no existiera neoformación, simplemente que se encontraba en fase de reparación. La ausencia de sellado también se debió a que en áreas más profundas de la perforación, la extrusión de material sellador a los tejidos posiblemente requerían de mayor tiempo para lograr la reparación total; inclusive se supone que en algunos de estos dientes existió microfiltración de bacterias por vía coronaria; sin embargo, en este estudio no se realizó coloración de Brown & Breen para identificar los microorganismos, de lo precedente Pitt Ford y cols.²⁸ no reportaron bacterias en los dientes sellados con MTA y sí en los tres dientes sellados con amalgama. La reparación de los defectos totales y parciales se encontraban irregulares y de forma de túnel, conteniendo en algunos tejido conjuntivo, como reportaron Holland y cols.²⁹, inclusive Pitt Ford y cols.²⁸ afirmaron que este nuevo cemento era depositado sobre el preexistente, como se observó en esta investigación, donde en algunos casos el tejido neoformado circunscribía al material dentro de los tejidos periodontales, en otros casos el tejido mineralizado invadió el defecto en el diente, situación reportada por Holland y cols.²⁹ a los 180 días. Sin embargo, para evitar la sobreobtención del material sellador, Arens, Torabinejad³⁹ y Torabinejad, Chivian⁴⁰ recomiendan que el MTA debe aplicarse de forma cautelosa y sin presión, concordando con Bernabé, Holland⁸ de que el material no debe ocupar el espacio periodontal, sin embargo, Keiser, Jonson, Tipton,⁴¹ Aviles y cols.⁴² y Balto y cols.⁴³ relataron que el MTA es no tóxico cuando está en contacto con las células del ligamento periodontal humano, posiblemente se explique con esto, que en algunos casos a pesar de la desorganización u organización parcial de las fibras periodontales, los dientes presentaron neoformación de tejido mineralizado. De lo observado se recomienda que el material sellador no invada los tejidos periodontales y de acuerdo con Holland y cols.³⁰ y Bernabé, Holland⁸ es muy importante mantener el MTA dentro del trayecto de la perforación, recomendando un plug de hidróxido de calcio previo para contener al MTA al trayecto de la perforación únicamente, ya que de esta forma, al ocurrir la reabsorción del hidróxido de calcio, el MTA estará en contacto con el tejido conjuntivo periodontal y disperso en el periodonto. Bramante y cols.² destacan que al presentarse la sobreobtención accidental del MTA para la región de la furca, éste se reabsorberá, Silva Neto⁴⁴ reportó que en perforaciones de furca en molares, la utilización de una matriz de yeso Paris, sellada posteriormente con los cementos Súper EBA, MTA-Angelus y MBP-c, dicha matriz evita la sobreobtención con los materiales selladores. Hardy y cols.⁴⁵ obtuvieron buenos resultados en perforaciones de molares extra-

dos empleando una capa de adhesivo (One-Up Bond) sobre el MTA; de lo observado y para evitar que el proceso de reparación total se retrase, se debe utilizar una matriz en el defecto para evitar este accidente. En la presente investigación, a pesar de que no existió diferencia estadísticamente significativa, numéricamente parece haberla; sin embargo, se hace hincapié en el criterio clínico de los profesionales para recomendar su utilización y empleo del MTA para el sellado de perforaciones. Se observó también una influencia positiva de la adición de cloruro de calcio al 10% en los materiales, posiblemente porque cuando el cloruro de calcio se hidrata con solución fisiológica, aporta iones calcio sobre la superficie a reparar, lo que provoca que exacerbe la fibronectina, para favorecer la mineralización.⁵¹ La adición de cloruro de calcio en los tres materiales no demostró influir negativamente en los resultados, sobre las condiciones de la investigación, contrariamente, los tres materiales demostraron mayor espesor de la barrera mineralizada en todos los especímenes, una de las posibles explicaciones es debido a que la presencia de cloruro de calcio en los materiales mejora sus propiedades físicas, concordando con Bortoluzzi, Broon, Bramante,¹⁸ quienes observaron en obturaciones retrógradas que el MTA con cloruro de calcio ofrece mejor sellado, los autores destacan que en este trabajo los mejores resultados fueron aportados por el MTA-Angelus, posiblemente por no poseer sulfato de calcio;⁴⁷ sin embargo, de los materiales estudiados no existió diferencia estadísticamente significativa, otra observación de los autores fue que la adición de cloruro de calcio aceleró el tiempo de endurecimiento, impidiendo la filtración de colorante. Saidon y cols.,⁴⁸ compararon el efecto citotóxico *in vitro* del ProRoot MTA y del cemento Portland y demostraron que los materiales no son tóxicos y que el cemento Portland tiene potencial para ser usado como material de restauración más barato. Desde 1999, las investigaciones han confirmado que el cemento Portland es la base del MTA¹⁴ e infelizmente, algunos clínicos utilizan el cemento Portland indiscriminadamente, por ser un producto más barato que el MTA; sin embargo, se debe destacar que existen varios tipos de cemento Portland y que cada uno de ellos tiene sus indicaciones para uso en la construcción civil, se concuerda con Bernabé, Holland⁸ de que no debe ser recomendada la utilización del cemento de construcción en pacientes, porque envuelve principios éticos y jurídicos, debido a que el MTA es para uso odontológico y el cemento Portland para la construcción. Son necesarias más investigaciones de la utilización del cloruro de calcio o de otros materiales con el MTA, con el objetivo de mejorar sus propiedades físicas para su empleo clínico, debido a que la presencia o ausencia de sulfato de calcio hace difícil su manipulación, como se reportó previamente,^{18,19} lo que permitirá ofrecer más y mejores alternativas para el éxito en los procedimientos endodónticos.

Agradecimientos

A los Drs. Ernesto García Yáñez, Alejandro Bates Souza, de la empresa DENTSPLY-MEXICO. México, D.F.;

Roberto Queiroz Martins Alcántara y Lygia Madi Kranz, de la empresa ANGELUS–Soluções em Odontologia de la ciudad de Londrina, Paraná, Brasil. Por su valiosa colaboración con material para realizar esta investigación.

Referencias

- Alhadainy HA. Root perforations: a review of literature. *Oral Surg Oral Med Oral Pathol* 1994; 78: 368-74.
- Bramante CM, Berbert A, Bernardineli N, Gomes de Moraes I, Brandão G. Acidentes e complicações no tratamento endodôntico: soluções clínicas. 2. ed. São Paulo, Ed. Santos, 2004.
- Kvinnslund I, Oswald RJ, Halse A, Gronningsaeter AG. A clinical and roentgenological study of 55 cases of root perforation. *Int Endod J* 1989; 22: 75-84.
- Lemon RR, Torabinejad M. Procedural Accidents. In: Torabinejad M, Walton RE. Principles and practice of endodontics. 3. Ed. Cap. 18 Philadelphia: Saunders; 2002, p. 310-30.
- Pitt Ford TR. Surgical treatment of apical periodontitis. In: Ørtavik D, Pitt Ford TR. Essential endodontology: prevention and treatment of apical periodontitis. Cap.12, London: Blackwell Science; 1998, p. 278-307.
- Estrela C, Biffi JCG, Dirceu RF. Tratamento do insucesso endodôntico. In: Estrela C. Ciência endodôntica. Cap.15, São Paulo, Artes Médicas; 2004, p. 619-56.
- Ruiz PA. Perfurações endodônticas: revisão da literatura. *Rev Bras Pat Oral* 2003; 2: 45-50.
- Bernabé PFE, Holland R. Cirurgia paraendodôntica: como praticá-la com embasamento científico. In: Estrela C. Ciência endodôntica. Cap.16, São Paulo: Artes Médicas; 2004, p. 657-797.
- Hartwell GR, England MC. Healing of furcation perforations in primate teeth after repair with decalcified freeze-dried bone: a longitudinal study. *J Endod* 1993; 19: 357-61.
- Sluyk SR, Moon PC, Hartwell GR. Evaluation of setting properties and retention characteristics of mineral trioxide aggregate when used as a furcation perforation repair material. *J Endod* 1998; 24: 768-71.
- Lee SJ, Monsef M, Torabinejad M. Sealing ability of a mineral trioxide aggregate for repair of lateral root perforations. *J Endod* 1993; 19: 541-4.
- Schwartz RS, Mauger M, Clement JD, Walker WA. Mineral trioxide aggregate: a new material for endodontics. *J Amer Dent Assoc* 1999; 130: 967-75.
- Torabinejad M, Hong CU, McDonald F, Pitt Ford TR. Physical and chemical properties of a new root-end filling material. *J Endod* 1995; 21: 349-53.
- Wucherpfening AL, Green DB. Mineral trioxide aggregate vs. Portland cement: two biocompatible filling materials. *J Endod* 1999; 25: 308./Abstract n. PR40/
- Estrela C, Bammann LL, Estrela CRA, Silva RS, Pecora JD. Antimicrobial and chemical study of MTA, Portland cement, calcium hydroxide paste, sealapex and Dycal. *Braz Dent J* 2000; 11: 3-9.
- Manual técnico Vedacit: Aditivos para concreto e argamassas. 39. Ed. Salvador [s. ed.], 2003.
- Abdullah R, Pitt Ford TR, Papaioannou S, Nicholson J, McDonald F. An evaluation of accelerated portland cement as a restorative material. *Biomaterials* 2002; 23: 4001-10.
- Bortoluzzi EA, Broon NJ, Bramante CM. Avaliação da capacidade seladora do MTA e cimento Portland com ou sem cloreto de cálcio em obturações retrógradas. *Braz Oral Res* 2004; 18: 213. /Abstract n. Pc082/
- Broon NJ, Bortoluzzi EA, Bramante CM. Análise do pH, liberação de íons de cálcio e tempo de endurecimento do MTA e cimento Portland com ou sem cloreto de cálcio. *Braz Oral Res* 2004; 18: 210. /Abstract n. Pc063/
- Bramante CM, Berbert A, Esberard RM, Bernardineli N. Técnica de perfusão para fixação de tecidos no animal vivo. *RGO (Porto Alegre)* 1978; 26: 205-8.
- Bramante CM. Root perforations dressed with calcium hydroxide or oxide and eugenol. *J Endod* 1987; 13: 392-5.
- Santos RB, Bramante CM, Berbert A. Tratamento das perfurações radiculares com pasta de hidróxido de cálcio e iodofórmio e curativo à base de corticóides *Rev Bras Odont* 1985; 42: 2-8.
- Benatti Neto C. Tratamento de perfurações radiculares com pastas de hidróxido de cálcio e iodofórmio. Emprego de diferentes veículos: estudo histológico em dentes de cães. Bauru, 1984. 109p. Tese (Doutorado) – Faculdade de Odontologia de Bauru, Universidade de São Paulo.
- Shibitani M. Anesthesia, artificial ventilation and perfusion fixation. In: Krinke GJ. The laboratory rat. Cap. 26, Scotland, Academic: Press, 2000. p.511-21.
- Manne LN. Comportamento dos tecidos periapicais de dentes de cães após obturação dos canais radiculares com os cimentos endomethacrilatos e crcs, seguido de imediato preparo para pino. Efeito do emprego ou não de um “plug” protetor de coltosol, diante da exposição dos canais radiculares ao meio oral. Marília, 2003. 198p. Dissertação (Mestrado) – Faculdade de Ciências Odontológicas, Universidade de Marília.
- Tanomaru JMG. Métodos de indução experimental de lesão periapical em dentes de cães. Análise histopatológica e histomicrobiológica. Araraquara, 2004. 151p. Tese (Doutorado) – Faculdade de Odontologia de Araraquara, Universidade Estadual Paulista “Júlio de Mesquita Filho.”
- International Organization for Standardization (ISO). ISO 7405: Dentistry – Preclinical evaluation of biocompatibility of medical devices used in dentistry – Test methods for dental materials. Switzerland, ISO, 1997.
- Pitt Ford TR, Torabinejad M, McKendry DJ, Hong C, Kariyawasam ST. Use of mineral trioxide aggregate for repair of furcal perforations. *Oral Surg Oral Med Oral Pathol* 1995; 79: 756-62.
- Holland R, Otoboni Filho JA, Souza V, Nery MJ, Bernabé PFE, Dezan Júnior E. Mineral trioxide aggregate repair of lateral root perforations *J Endod* 2001; 27: 281-4.
- Holland R, De Souza V, Delgado RJM, Murata SS. Agregado de trióxido mineral (MTA): Composição, mecanismo de ação, comportamento biológico e emprego clínico. *Rev Ciênc Odontol* 2002; 5: 7-21.
- Thomson TS, Berry JE, Somerman MJ, Kirkwood KL. Cementoblasts maintain expression of osteocalcin in the presence of mineral trioxide aggregate. *J Endod* 2003; 29: 407-12.
- Holland R, De Souza V, Nery MJ, Otoboni Filho JA, Bernabé PFE, Dezan Jr E. Reaction of rat connective tissue to implanted dentin tubes filled with mineral trioxide aggregate or calcium hydroxide. *J Endod* 1999; 25: 161-6.
- Holland R, De Souza V, Nery MJ, Faraco Jr IM, Bernabé PFE, Otoboni Filho JA, et al. Reaction of rat connective tissue to implanted dentin tube filled with mineral trioxide aggregate, Portland cement or calcium hydroxide. *Braz Dent J* 2001; 12: 3-8.
- Holland R, De Souza V, Nery MJ, Faraco Jr IM, Bernabé PFE, Otoboni Filho JA, et al. Reaction of rat connective tissue to implanted dentin tubes filled with a white mineral trioxide aggregate. *Braz Dent J* 2002; 13: 23-6.
- Holland R, De Souza V, Nery MJ, Bernabé PFE, Otoboni Filho JA, Dezan Jr E. et al. Calcium salts deposition in rat connective tissue after the implantation of calcium hydroxide-containing sealers. *J Endod* 2002; 28: 173-6.
- Seux D, Couble ML, Hartmann DJ, Gauthier JP, Magloire H. Odontoblast-like cytodifferentiation of human dental pulp cells in vitro in the presence of a calcium hydroxide containing cement. *Arch Oral Biol* 1991; 36: 117-28.
- Moretton TR, Brown CE, Legan JJ, Kafrawy AH. Tissue reactions after subcutaneous and intraosseous implantation of mineral trioxide aggregate and ethoxybenzoic acid cement. *J Biomed Mater Res* 2000; 52: 528-33.
- Consolaro A. O mecanismo de ocorrência das reabsorções dentárias inflamatórias. In: Reabsorções dentárias. Cap. 3, Maringá: Dental Press; 2002, p.51-68.
- Arens DE, Torabinejad M. Repair of furcal perforations with mineral trioxide aggregate – two cases reports. *Oral Surg Oral Med Oral Pathol* 1996; 82: 84-8.
- Torabinejad M, Chivian N. Clinical applications of mineral trioxide aggregate. *J Endod* 1999; 25: 197-205.
- Keiser K, Johnson C, Tipton DA. Cytotoxicity of mineral trioxide aggregate using human periodontal ligament fibroblasts. *J Endod* 2000; 26: 288-91.

42. Aviles AL, Johnson BR, Remeikis NA, Daniel J, Bentkover S. Cytotoxicity of perforation repair materials to human periodontal ligament cells *in vitro*. J Endod 2000; 26: 548. /Abstract n. OR52/

43. Balto HA. Attachment and morphological behavior of human periodontal ligament fibroblasts to mineral trioxide aggregate: a scanning electron microscope study. J Endod 2004; 30: 25-9.

44. Silva Neto UX. Capacidade seladora e adaptação marginal proporcionadas por alguns materiais quando utilizados em perfurações na região de furca de molares humanos. Bauru, 2002. 120p. Dissertação (Mestrado) – Faculdade de Odontologia de Bauru, Universidade de São Paulo.

45. Hardy I, Liewehr FR, Joyce AP, Agee K, Pashley DH. Sealing ability of one-up bond and MTA with and without a secondary seal as furcation perforation repair materials. J Endod 2004; 30: 658-61.

46. Czubaj F. Crean un material que repara la estructura y el tejido dentarios. Disponible en Internet. <http://www.lanacion.com.ar/635907>.

47. Kranz ML. MTA–Angelus: relatório técnico. Londrina, Soluções em Odontologia, 2004. (MT003).

48. Saidon J, He J, Zhu Q, Safavi K, Spångberg LSW, Conn F. Cell and tissue reactions to mineral trioxide aggregate and Portland cement. Oral Surg Oral Med Oral Pathol 2003; 95(4): 483-9.

ASOCIACIÓN MEXICANA DE ENDODONCIA, A.C.

Otorga el presente

Reconocimiento

C.D. NORBERTO JUÁREZ BROON

Por haber obtenido el 1er lugar en el XXV Concurso Nacional de Investigación en Endodoncia, durante la XXXV Reunión Nacional.

Puerto de Veracruz, 20 de marzo de 2006.

Dr. Jorge A. Vera Rojas
Presidente AME

Dr. Gerardo Hurtado Vingardi
Comité de Investigación