

Enfoque y manejo de cicatrices hipertróficas y queloides

Approach and management of hypertrophic scars and keloids

Claudia Andrea Hernández¹, Ana Milena Toro²

1. Médica, residente de Dermatología, Universidad Pontificia Bolivariana, Medellín, Colombia
2. Médica dermatóloga; docente, Universidad Pontificia Bolivariana, Medellín, Colombia

Resumen

La cicatrización es un proceso dinámico, continuo y complejo en el que interactúan diferentes células, la matriz extracelular y mediadores químicos, como citocinas, además de la influencia de factores locales y sistémicos. El proceso se lleva a cabo en tres pasos secuenciales que incluyen la fase inflamatoria y de hemostasia, la fase de proliferación y, finalmente, la fase de maduración y remodelación de la cicatriz.

Las cicatrices hipertróficas y queloides hacen parte del espectro de cicatrices anormales; su fisiopatología no es clara pero se proponen diversas teorías que se discuten en este artículo. Además, se aborda un enfoque práctico para su manejo teniendo en cuenta las opciones terapéuticas disponibles en nuestro medio así como los manejos experimentales.

PALABRAS CLAVE: cicatrices hipertróficas, queloides, manejo.

Summary

Wound healing is a dynamic, continuous and complex process where different cells, extracellular matrix and chemical mediators such as cytokines interact together, in addition to the influence of local and systemic factors. The process is conducted through three sequential steps including the inflammatory phase and haemostasis, the proliferative phase and, finally, the maturation and remodeling phase.

Hypertrophic scars and keloids are part of the spectrum of abnormal wound healing, its physiopathology is unclear but several theories are proposed to be discussed in this article. Additionally, we will address a practical approach to their management taking into account the therapeutic options available in our environment as well as experimental therapies.

KEY WORDS: Hypertrophic scars, keloids, management

Introducción

La cicatrización es un proceso de reparación de un tejido donde se ha producido una ruptura de membranas que se extiende hacia la dermis¹. Es un proceso dinámico, continuo y complejo en el que interactúan diferentes células, la matriz extracelular y mediadores químicos, como citocinas, además de la participación de factores locales y sistémicos que influyen en el desenlace final de las cicatrices^{1,2}. Los objetivos finales de la cicatrización son

recuperar la integridad, la función de barrera y la fuerza de tensión de la piel³.

El espectro de la cicatrización puede ser normal o puede ir desde cambios mínimos con la formación de cicatrices atróficas, hasta cambios excesivos que dan origen a cicatrices hipertróficas y queloides⁴.

Las cicatrices hipertróficas y los queloides constituyen un problema estético, y ocasionalmente funcional, para los pacientes que las padecen. En un estudio se encontró que el 60% de los pacientes se sentía insatisfecho con los

Correspondencia:

Claudia Andrea Hernández
Email: mpcah@hotmail.com

Recibido: 17 de febrero de 2011.

Aceptado: 7 de mayo de 2011.

No se reportan conflictos de intereses.

resultados cosméticos de las cicatrices luego de procedimientos dermatológicos y de cirugía plástica y hasta el 90% deseaba mejorar su aspecto⁵.

El objetivo de este artículo fue hacer una revisión breve de la fisiopatología y de los factores que influyen en el desarrollo de las cicatrices hipertróficas y queloides con el fin de profundizar en las opciones terapéuticas disponibles, así como en los tratamientos que se encuentran en investigación y desarrollo.

Fisiopatología

Para entender mejor el proceso de la cicatrización, es fundamental conocer la clasificación de las heridas; según la profundidad, pueden ser heridas de grosor parcial o heridas de grosor total.

Las heridas de grosor parcial comprometen la epidermis y la dermis superficial, respetando los anexos. El principal evento es la reepitelización a partir de los bordes de la herida y de los anexos que actúan como reservorios de epitelio. Este proceso de cicatrización es rápido y completo, y genera mínima contracción de la herida. En ocasiones, puede asociarse con aparición de cambios pigmentarios locales⁶.

Las heridas de grosor total se extienden hasta la dermis profunda, comprometiendo los anexos y los vasos sanguíneos de mayor calibre; por lo tanto, la coagulación es un evento crucial en este tipo de heridas. La cicatrización se produce por contracción de los tejidos a partir de las márgenes libres⁶.

De forma global, el proceso de cicatrización se lleva a cabo mediante tres pasos secuenciales y simultáneos que incluyen una fase de hemostasia e inflamación, una fase de proliferación y finaliza con la de maduración y remodelación de la cicatriz. El papel que desempeña cada una de estas fases depende de la profundidad de la herida⁷.

El primer evento luego de la lesión es la hemostasia, dada por la vasoconstricción refleja, seguida por la activación de las plaquetas, la formación de trombos de fibrina y la activación de la cascada de la coagulación. Una vez lograda la hemostasia, ocurre vasodilatación, reclutamiento de neutrófilos y de monocitos, liberación del factor de crecimiento derivado de las plaquetas (*Platelet-derived Growth Factor*; PDGF) y gran cantidad de factores quimiotácticos que favorecen la activación de los queratinocitos locales, macrófagos y fibroblastos, dando inicio a la formación de la matriz extracelular provisional y el desbridamiento de la herida. Esta fase se caracteriza clínicamente por presentar los signos cardinales de inflamación, tales como eritema, calor, edema y dolor¹.

La fase de proliferación comprende el reemplazo de la matriz extracelular provisional por tejido de granulación, que corresponde a una neoformación de vasos sanguíneos y de una matriz extracelular laxa compuesta por fibrina,

fibronectina, vitronectina y glucosaminoglucanos. En esta fase predomina la producción de colágeno de tipo III y la proliferación y activación de los fibroblastos. Posteriormente, se presenta una disminución del número de células, secundaria a la apoptosis dada por señales desconocidas y se inicia el proceso de reepitelización⁸.

Por último, durante la fase de maduración y remodelación, se elimina el exceso de colágeno y de matriz extracelular, y desaparecen las células inflamatorias. Clínicamente, se observa disminución del eritema, dada por la regresión de capilares, la contracción de la herida y la disminución del grosor y de la induración de la cicatriz, y se produce un aumento de la fuerza de tensión que alcanza 70 a 80 veces la fuerza normal de tensión. En resumen, se establece un equilibrio entre la producción y la degradación de la matriz extracelular y de colágeno, de manera que el colágeno de tipo III es reemplazado por el de tipo I⁸.

En cuanto a la formación de cicatrices hipertróficas y queloides, los mecanismos fisiopatológicos no son claros. Se han propuesto varias teorías:

FASE INFLAMATORIA PROLONGADA: es la teoría más aceptada. Se cree que los queloides se originan a partir de un proceso de cicatrización normal, pero cuya fase inflamatoria se extiende por más tiempo, lo que lleva a un aumento significativo en la síntesis de colágeno por parte de los fibroblastos y a una ausencia de control de los queratinocitos sobre los fibroblastos⁹.

AUMENTO DE LOS TÍTULOS DE LOS FACTORES DE CRECIMIENTO Y DISMINUCIÓN DE CITOCINAS ANTIFIBRÓTICAS: se han demostrado títulos elevados de factor de crecimiento transformante beta (*Transforming Growth Factor Beta*, TGF- β), el cual, a su vez, aumenta la síntesis de colágeno, ácido hialurónico y fibronectina. Igual sucede con los niveles de PDGF y de factor de crecimiento similar a la insulina (IGF-I); este último aumenta la expresión de procolágeno I y III. Por otro lado, se ha evidenciado aumento de las interleucinas 6, 13 y 15. En cuanto a la producción de citocinas antifibróticas, como el factor de necrosis tumoral alfa, gamma y beta (TNF- α , λ y β) se encuentra disminuida⁹.

NIVELES ELEVADOS DE ÁCIDO HIALURÓNICO: el ácido hialurónico se une a receptores presentes en la superficie de los fibroblastos (CD44) e induce el depósito de citocinas proinflamatorias sobre su superficie, estimulando la síntesis de colágeno. Además, se ha observado que el ácido hialurónico tiene propiedades angiogénicas¹⁰.

TRAUMA: en la mayoría de los queloides es claro el antecedente de trauma accidental o intencionado⁷.

HIPOXIA: el mecanismo por medio del cual la hipoxia conduce a la formación de queloides es desconocido. El

FACTORES DE RIESGO PARA EL DESARROLLO DE QUELOIDES

- Trauma inespecífico
- Presencia de tatuajes
- Uso de perforación estética (piercing)
- Aplicación de vacunas
- Antecedente de acné, foliculitis o varicela
- Síndrome de Rubinstein-Taybi y síndrome de Goeminne*
- Infección de la herida
- Presencia de cuerpos extraños
- HLA-B14, BW16
- Grupo sanguíneo A

TABLA 1. Factores de riesgo para el desarrollo de queloides

* SE ASOCIAN CON EL DESARROLLO DE QUELOIDES ESPONTÁNEOS

factor de crecimiento vascular endotelial (*Vascular Endothelial Growth Factor*, VEGF) se libera a partir de los fibroblastos en respuesta a la hipoxia y se han observado niveles elevados en los queloides⁷.

REACCIÓN INMUNITARIA AL SEBO: se cree que el desarrollo de queloides es proporcional al daño de estructuras pilosebáceas. A favor se encuentra el hecho de que los queloides espontáneos se localizan, principalmente, en áreas seboreicas y ocurren con mayor frecuencia en pacientes adolescentes⁷.

NEOPLASIA MESENQUIMATOSA: se ha demostrado que los fibroblastos de los queloides expresan el oncogén *gli-1*, el cual no se expresa en los fibroblastos de cicatrices normales. Este hallazgo es sustentado por la respuesta terapéutica de los queloides a la rapamicina y el tacrolimus⁷.

DISMINUCIÓN DE LA APOPTOSIS: se ha propuesto como mecanismo, principalmente en cicatrices hipertróficas¹¹.

AUMENTO DE LA ISOFORMA 1 Y 2 DEL TGF- β : normalmente, el TGF- β induce síntesis de colágeno, fibronectina y proteoglicanos, aumenta la producción de inhibidores de colagenasas y disminuye la producción de colagenasas lo que disminuye la degradación de la matriz extracelular. Tiene tres isoformas; las isoformas 1 y 2 tienen funciones profibróticas y están aumentadas en los queloides y en las cicatrices hipertróficas. Por el contrario, la isoforma 3, cuya función es antiinflamatoria, se encuentra disminuida¹².

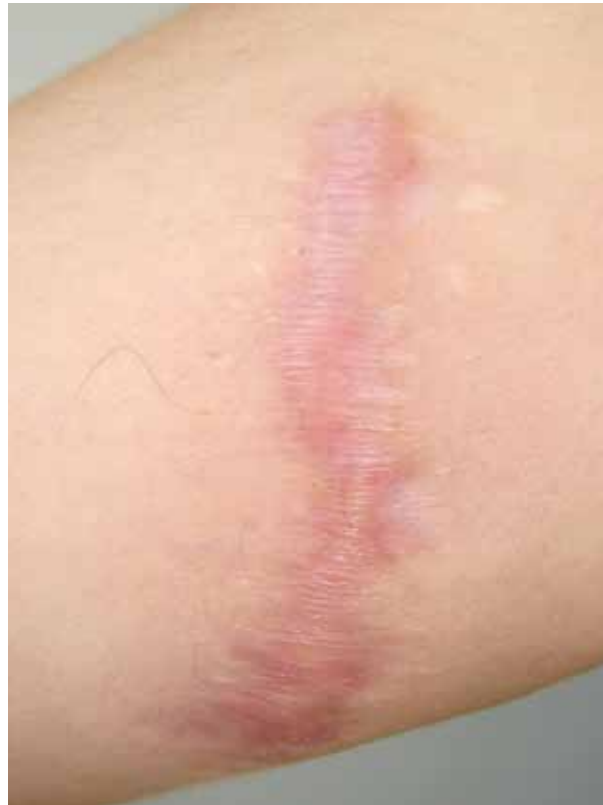

FIGURA 1. Cicatriz hipertrófica.

Epidemiología

Tanto las cicatrices hipertróficas como los queloides pueden afectar cualquier tipo de piel. Las cicatrices hipertróficas ocurren en 39 a 68% de los pacientes luego de cirugía y hasta en 33 a 91% de los pacientes quemados¹³. La prevalencia de los queloides es similar en ambos sexos; se desarrollan con mayor frecuencia entre los 10 y los 30 años de edad, y son extremadamente raros en ancianos. Predominan en personas de raza oscura, mientras que no se han reportado casos en pacientes con albinismo^{4,6}.

Se ha descrito una tendencia familiar a desarrollar cicatrices hipertróficas y queloides. Una revisión reciente de 14 linajes sugirió un patrón de herencia autosómica dominante con penetrancia clínica incompleta y expresión variable, si bien otras revisiones anteriores habían sugerido que el patrón de herencia era autosómico recesivo¹⁴.

Por otro lado, se ha reportado la aparición espontánea de queloides pero, generalmente, existen factores de riesgo asociados^{5,15} (TABLA 1).

Características clínicas

Las cicatrices hipertróficas se desarrollan semanas después de la lesión inicial. Clínicamente, se localizan dentro

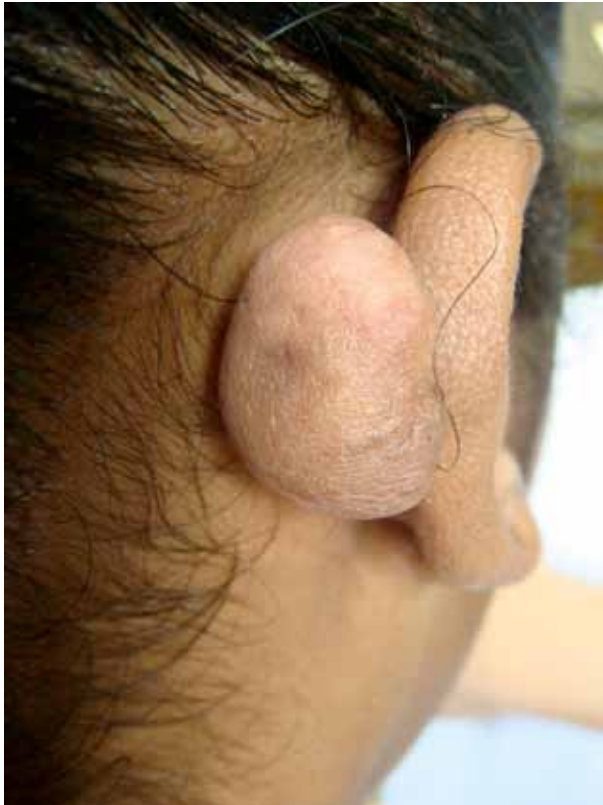

FIGURA 2. Queloides en la oreja secundario a perforación estética (piercing).

de los límites de la herida original y los bordes son regulares y eritematosos; generalmente, son asintomáticas, aunque pueden asociarse con prurito local¹⁶ (FIGURA 1).

Por el contrario, los queloides son lesiones de aspecto nodular y bordes irregulares que se originan varios meses o años después del trauma inicial, extendiéndose por fuera de los límites de la herida. En cuanto a su evolución, pueden tener un crecimiento progresivo en el tiempo, empeorando durante el embarazo y mejorando en la posmenopausia; sin embargo, no se asocian con regresión espontánea. Tienen predilección por el

área del esternón, la región deltoidea, la parte superior de la espalda y el lóbulo de las orejas (FIGURAS 2 Y 3) Generalmente, respetan los párpados y las mucosas. Es de señalar que hasta en 46% se asocian con dolor y en 86% con prurito. Ocasionalmente, generan alteraciones funcionales, limitando la movilidad cuando se localizan sobre las superficies articulares^{4,16} (TABLA 2).

El diagnóstico es clínico. Entre los diagnósticos diferenciales se debe tener en cuenta el dermatofibrosarcoma protuberans, los xantomas diseminados en su forma esclerótica, la lobomicosis, la morfea queloidea y el carcinoma en coraza secundario a cáncer de mama metastásico¹⁷⁻¹⁹.

Factores que afectan la cicatrización

Existen factores locales y sistémicos que afectan la cicatrización² (TABLAS 3 Y 4).

Factores locales que afectan la cicatrización

INFECCIONES: aumentan la producción de citocinas pro-inflamatorias, las cuales prolongan la fase inflamatoria, favoreciendo la cronicidad de las heridas y la falla en el proceso de cicatrización. La inflamación prolongada lleva a un aumento de la actividad de las metaloproteinasas de la matriz y a disminución de los inhibidores de metaloproteinasas, con el consecuente incremento en la degradación de la matriz extracelular²⁰.

OXIGENACIÓN-HIPOXIA: el oxígeno induce angiogénesis, aumenta la diferenciación, migración y reepitelización de las heridas, así como la proliferación de fibroblastos, favoreciendo la contracción de las heridas. Asimismo, desempeña un papel en el control de las infecciones, mediante la producción de radicales libres de oxígeno (anión superóxido) por parte de los polimorfonucleares neutrófilos. De este modo, en diversas condiciones en las

	CICATRIZ HIPERTRÓFICA	QUELOIDE
Precedidas de trauma	Sí	No siempre
Tiempo de evolución	Semanas	Meses - años
Eritema	Acentuado	Acentuado
Perfil	Elevado	Elevado
Sintomática	Sí	Si
Confinada a los márgenes de la herida	Sí	No
Resolución espontánea	Sí	Rara
Respuesta al tratamiento	Buena	Pobre

TABLA 2. Comparación entre cicatrices hipertróficas y queloides.

FACTORES LOCALES QUE AFECTAN LA CICATRIZACIÓN

- **Infección**
- **Oxigenación - hipoxia**
- **Cuerpo extraño**
- **Insuficiencia venosa**

TABLA 3. Factores locales que afectan la cicatrización.

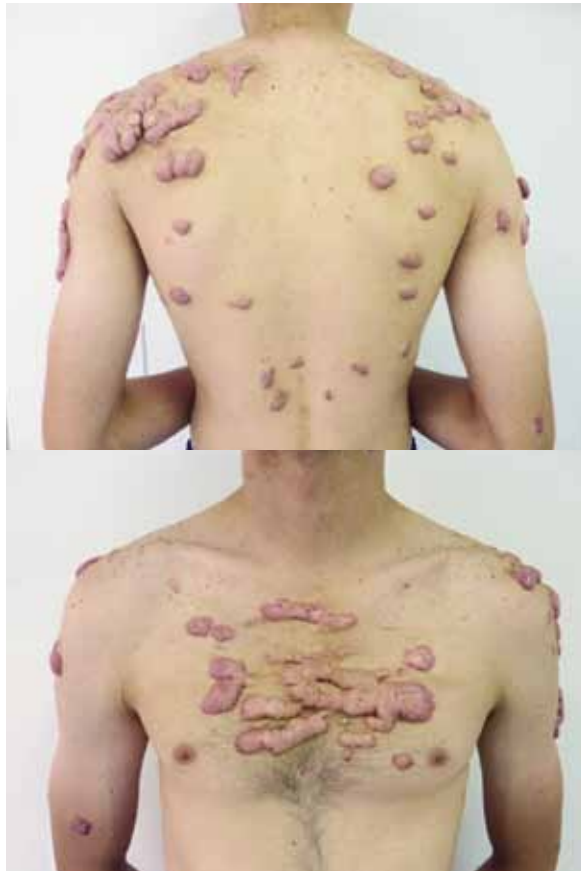

FIGURA 3-A Y B. Queloides secundarios a cicatrices por acné

que hay alteración del flujo vascular e hipoxia prolongada, se retarda el proceso de cicatrización normal. Por otro lado, se ha descrito que la hipoxia temporal en las etapas tempranas de la fase inflamatoria, favorece la cicatrización, ya que induce la producción de factores de crecimiento y citocinas²¹.

Factores sistémicos que afectan la cicatrización

EDAD: a mayor edad el proceso de cicatrización es más lento, debido a que la fase inflamatoria y de proliferación son menos efectivas. Asimismo, se ha encontrado disminución del TGF- β ²¹.

EJERCICIO: en estudios preliminares se ha observado que en los adultos mayores el ejercicio mejora la cicatrización debido a un efecto antiinflamatorio²².

HORMONAS: los estrógenos regulan los genes asociados con regeneración, producción de matriz extracelular, inhibición de proteasas y función epidérmica, tanto en hombres como en mujeres; por lo tanto, favorecen la cicatrización, mientras los andrógenos tienen un efecto opuesto²³.

ESTRÉS: produce una alteración del eje hipotálamo-hipófisis-suprarrenal y el sistema nervioso central, ya que aumenta los niveles de glucocorticoides, cortisol, prolactina y catecolaminas, y disminuye los niveles de citocinas proinflamatorias. Además, altera la inmunidad celular, retardando el proceso de cicatrización²⁴.

OBESIDAD: se asocia con múltiples complicaciones en el proceso de cicatrización, tales como infecciones, dehiscencia de la herida, hematomas, seromas y úlceras venosas y por presión²⁰.

ALCOHOL: tiene efectos antiangiogénicos y predispone a infecciones, retardando la cicatrización²⁵.

TABAQUISMO: retarda la cicatrización y se asocia con complicaciones como necrosis, epidermólisis, infección y disminución de fuerza de tensión de las heridas².

MEDICAMENTOS

Esteroides tópicos: la hidrocortisona al 1 % no afecta la cicatrización ni evita la reepitelización. Por el contrario, los esteroides tópicos fluorados de mayor potencia sí la afectan; se ha descrito que la triamcinolona al 0,1% retarda en 60 % la reepitelización²⁶.

Esteroides sistémicos: afectan, principalmente, la fase

FACTORES SISTÉMICOS QUE AFECTAN LA CICATRIZACIÓN

- **Edad**
- **Predisposición genética**
- **Cambios hormonales**
- **Estrés**
- **Enfermedades de base**
- **Obesidad**
- **Medicamentos**
- **Hábitos (alcohol y tabaquismo)**
- **Inmunosupresión**
- **Estado nutricional**

TABLA 4. Factores sistémicos que afectan la cicatrización.

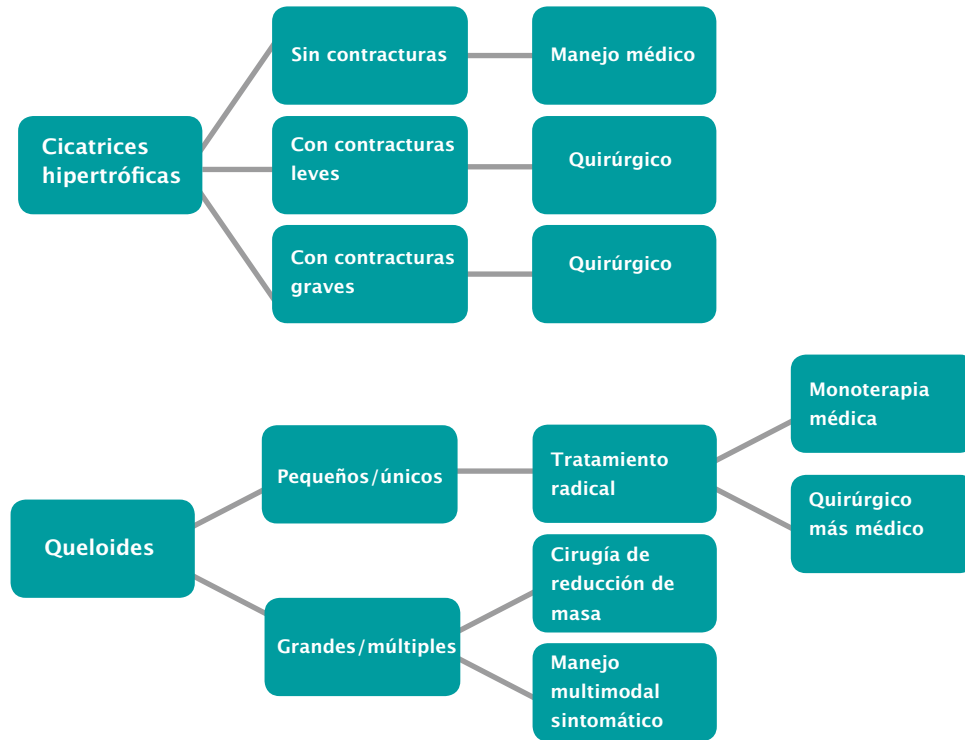


FIGURA 1. Algoritmo de manejo de cicatrices hipertróficas y queloides

*MODIFICADO DE: OGAWA R. The most current algorithms for the treatment and prevention of hypertrophic scars and keloids. *Plast Reconstr Surg.* 2010;125:557-68.

inflamatoria cuando la dosis supera los 10 mg al día, con un efecto significativo los primeros tres días; asimismo, afectan la fase de remodelación, evitando la contracción de las heridas, sin importar el momento en que se administren. Los efectos de los esteroides pueden ser contrarrestados con la administración de vitamina A, 25.000 unidades al día, ya que favorece la reepitelización al restablecer la secreción de TGF- β por parte de los macrófagos²⁶.

Colchicina: afecta la fase inflamatoria, tiene un efecto vasoconstrictor e inhibe la colagenogénesis al bloquear los fibroblastos²⁶.

Dapsona: no afecta significativamente la cicatrización, a pesar de que disminuye los niveles de neutrófilos, ya que estas células no son esenciales para la cicatrización²⁶.

Antiinflamatorios no esteroideos: existen pocos datos que sugieran un efecto negativo sobre la cicatrización. Sin embargo, existen controversias por los estudios en animales en los que se demuestran efectos antiproliferación, sumado a sus efectos antiplaquetarios, razón por la cual la recomendación es evitar su uso por 4 a 5 vidas media antes de cualquier cirugía². Se ha demostrado que el ibuprofeno tópico tiene efectos analgésicos y curativos sobre úlceras venosas crónicas²⁷.

Inmunosupresores: diversos estudios han demostrado que los inmunosupresores, como la azatioprina, la ciclofosfamida, el metotrexato y la ciclosporina A, no afectan la cicatrización cuando son usados a dosis terapéuticas².

Tacrolimus: En estudios animales se ha demostrado que su uso sistémico disminuye la fuerza tensil de las heridas y el depósito de colágeno, pero se desconoce si este efecto es temporal o sostenido en el tiempo y si es aplicable a humanos²⁶.

Retinoides: afectan, principalmente, los procesos de epitelización y angiogénesis. La tretinoína tópica acelera la reepitelización de heridas de grosor parcial y total. Sin embargo, paradójicamente, su uso posoperatorio continuo y prolongado, retarda la reepitelización, ya que promueve un tejido de granulación exuberante²⁶.

En cuanto a los retinoides sistémicos, existe controversia sobre su uso seis meses antes de realizar un procedimiento estético. Esto se debe a que se han publicado varios casos de retraso en la cicatrización y de aparición de queloides en pacientes con antecedentes de uso de isotretinoína oral en los meses previos a procedimientos ablativos de láser o dermabrasión. Sin embargo, no hay suficientes pruebas que apoyen esta teoría, dado que existen varias publicaciones que no han demostrado alteraciones en la cicatrización en el mismo contexto²⁷.

	FAVORABLE	DESFAVORABLE
Localización de la cicatriz	Compromete sólo una única unidad cosmética	Compromete dos o más unidades cosméticas
Líneas de tensión	Paralelas al trauma	Perpendiculares al trauma
Profundidad de la lesión	Poca	Mucha
Color de la cicatriz	Normocrómica	Hiperpigmentada o hipopigmentada
Elevación	Poca o plana	Mucha o deprimida
Tipo de cicatriz	Normal	Hipertrófica o queloide
Localización	Zona plana inmóvil (antebrazo-muslo)	Áreas curvas móviles (codos-rodillas)

TABLA 5. Condiciones favorables y desfavorables para el manejo de cicatrices hipertróficas y queloides.

FACTORES SISTÉMICOS QUE AFECTAN LA CICATRIZACIÓN
<ul style="list-style-type: none"> ● Fotoexposición frecuente ● Trastornos de la coagulación ● Uso reciente o actual de isotretinoína o esteroides sistémicos ● Desnutrición ● Diabetes mellitus o enfermedad vascular mal controlada ● Incapacidad para cuidar las heridas ● Estrés psicológico sobre el desenlace de la cicatriz ● Falsas expectativas ● Terapia de reemplazo hormonal o anticonceptivos orales ● Antecedentes familiares de queloides ● Fototipos III a VI ● Trastorno pigmentario ● Fenómeno de Koebner ● Antecedente de herpes recurrente, sin profilaxis

TABLA 6. Factores de riesgo para el manejo de cicatrices.

Antisépticos: tienen efectos deletéreos sobre la cicatrización y por lo tanto, no se deben usar. Todos los antisépticos, excepto el peróxido de benzoilo, retardan la cicatrización²⁶.

Antibióticos: se debe evitar su uso indiscriminado para no favorecer la aparición de resistencia bacteriana. La neomicina, la polimixina B y la sulfadiacina de plata favorecen la reepitelización, mientras que la gentamicina la retarda y la mupirocina y la bacitracina inhiben la contracción de las heridas²⁶.

Vitamina E: promueve la hidratación de la piel y tiene propiedades antioxidantes que, teóricamente, podrían prevenir el desarrollo de cicatrices anormales al disminuir el daño por radicales libres producidos por neutrófilos, durante la fase inflamatoria de la cicatrización. Sin embargo, en un ensayo clínico, controlado y doble ciego, se evaluó su efecto en la apariencia de las cicatrices posquirúrgicas, y se encontró que no hay beneficios al compararlo con el grupo control²⁸.

Manejo de las cicatrices hipertróficas y queloides

Cada caso debe individualizarse teniendo en cuenta la etiología de la cicatriz, su localización, el tiempo de evolución, las expectativas del paciente y los factores de riesgo que definen el desenlace de los tratamientos⁴ (TABLAS 5 Y 6).

Se debe tener en cuenta en el momento de decidir la modalidad terapéutica, que las cicatrices alcanzan entre el 70 y el 80% de la fuerza original de tensión, aproximadamente, 1 año después de ocurrida la lesión, razón por

la cual los tratamientos no invasivos, como la oclusión o los esteroides intralesionales, funcionan más de forma temprana, mientras que los procedimientos invasivos, como la crioterapia, se deben realizar, al menos, luego de seis meses de la formación de la cicatriz⁴.

Existen algunos algoritmos prácticos para decidir el manejo médico o quirúrgico de las cicatrices hipertróficas y queloides. El manejo médico está indicado en las cicatrices hipertróficas no asociadas a contracturas y en queloides pequeños o únicos. Se puede combinar manejo médico y quirúrgico en este último caso. En presencia de queloides grandes o múltiples, se debe elegir entre un abordaje quirúrgico de reducción de masa o un manejo multimodal sintomático²⁹ (GRÁFICA1).

En el tratamiento médico o el tratamiento multimodal sintomático existe una amplia gama de opciones, como son la oclusión, la compresión, los esteroides intralesionales, el láser, la radioterapia y los tratamientos experimentales.

Tratamiento de oclusión

Incluye el uso de geles y láminas de silicona. Existen, al menos, 20 ensayos clínicos, de asignación aleatoria y controlados que han probado su efectividad. Se considera de primera línea en el manejo de las cicatrices hipertróficas y en la prevención del desarrollo de cicatrices anormales en pacientes con factores de riesgo¹³. Asimismo, está indicado en queloides no pedunculados, niños y pacientes que no desean un manejo agresivo³¹.

El mecanismo de acción de la silicona sobre las cicatrices es desconocido, pero se cree que se debe a un efecto hidratante y oclusivo, capaz de generar una electricidad estática y de prevenir el exudado capilar; otra hipótesis establece que genera un aumento en la temperatura con activación de colagenasas y disminución de la tensión de oxígeno, produciendo una hipoxia ligera^{31,32}.

Se recomienda su uso por 12 a 24 horas diarias, durante 3 a 12 meses. Este tratamiento carece de efectos secundarios significativos, entre los que se ha reportado prurito, erupción local, maceración y mal olor³².

Tratamiento de compresión

Es un tratamiento adyuvante basado en el uso de botones, aretes de presión, vendajes adhesivos, elásticos y fajas de compresión. A pesar de su amplio uso, no existe evidencia contundente que compruebe su eficacia, ni protocolos sobre su modo de empleo. Se han publicado varios reportes de caso con tasas de eficacia entre el 60 y el 85%⁴.

Se cree que la presión generada sobre la cicatriz disminuye la proliferación de fibroblastos y tiene efectos sobre la función de los inhibidores de colagenasas, alfa macroglobulinas, mastocitos y neovascularización³⁴.

La presión que debe aplicarse sobre las cicatrices debe ser capaz de exceder la presión capilar e, idealmente, debe usarse por un período de 6 a 12 meses³³. Está indicada luego de la escisión quirúrgica de queloides y para prevenir cicatrices hipertróficas y queloides luego de quemaduras^{4,35}.

Esteroides intralesionales

Son de primera línea en el manejo de los queloides. Son fáciles de usar, bien tolerados y tienen una gran efectividad. El más usado es la triamcinolona a dosis de 10 a 40 mg/ml, según el tamaño de la lesión, en intervalos de cuatro a seis semanas. Los estudios reportan tasas de recurrencia menores de 50% y efectos secundarios en 63% de los pacientes¹⁵. Su mecanismo de acción se debe a su efecto antiinflamatorio e hipóxico⁴.

Como monoterapia, son útiles en cicatrices hipertróficas recientes y en el manejo sintomático de los queloides, siendo más efectivos cuando se combinan con cirugía. Se puede combinar con crioterapia previa a la infiltración o con tratamiento de oclusión o compresión para mejores resultados. La inyección debe ser intradérmica y no subcutánea, ya que puede producir atrofia³³⁻³⁵.

Cuando se usan corticoides intralesionales en combinación con PDL (*Pulsed Dye Laser*), se debe tener en cuenta que la infiltración debe hacerse después del tratamiento con láser y no antes, debido a que produce un blanqueamiento del área, con el riesgo de perder el blanco del láser⁴.

Se ha reportado que el tratamiento con esteroides intralesionales, como monoterapia o en combinación con 5-fluorouracilo, es igualmente efectivo³⁶.

Crioterapia

La tasa de eficacia es variable y existe poca información de sus efectos a largo plazo. Cuando se usa como monoterapia en queloides, se han reportado tasas de efectividad entre 51 y 74%, que se incrementan cuando se usa en tratamiento combinado. Los tiempos de descongelación reportados son variables, entre 10 segundos y 2 minutos, en un total de 8 a 10 sesiones³⁵.

Tratamiento con láser

El PDL de 585 o 595 nm es considerado el láser de elección para el manejo de cicatrices hipertróficas y queloides, ya que se ha demostrado mejoría en el aspecto de las cicatrices y en los síntomas asociados, después de una a dos sesiones en 57 a 83% de los casos reportados³⁷.

El mecanismo por el cual el PDL mejora la apariencia de las cicatrices no ha sido determinado. Sin embargo, se

han propuesto teorías tales como la destrucción microvascular con consecuente isquemia, que lleva a la falta de nutrientes en la cicatriz e interferencia del depósito de colágeno. Otras hipótesis incluyen la presencia de un elevado número de mastocitos con liberación de histamina, la cual afecta el colágeno dérmico, y causa disrupción de los puentes disulfuro y colagenólisis³⁸.

Más recientemente, los estudios moleculares han asociado la regresión de los queloides después del tratamiento con PDL con la supresión de la proliferación fibroblástica, la estimulación de la metaloproteínasa de matriz 13 (MMP-13), la inducción de la apoptosis y la actividad de la cinasa de proteínas activada por mitógenos e inhibición del TGF- β 1, entre otros³⁸.

Lo ideal es hacer el tratamiento en forma temprana dentro de los primeros meses después de la lesión, ya que el cromóforo de este láser —que es la hemoglobina— se encuentra presente en las cicatrices eritematosas. Nouri, *et al.*, han demostrado que el PDL de 585 nm es seguro y efectivo para el tratamiento de las cicatrices, iniciando el tratamiento desde el día de la remoción de la sutura³⁸.

El tipo de cicatriz con los mejores resultados y, por lo tanto, ideal para el tratamiento con PDL, es una cicatriz relativamente reciente (menos de un año de evolución), que aún está eritematosa. El protocolo que se debe seguir y los parámetros son variables, según el equipo. Los efectos secundarios más frecuentes son la sensación de quemazón o de prurito inmediato hasta por dos días, púrpura por siete a diez días, hiperpigmentación transitoria, formación de vesículas y costras³⁸.

Radioterapia

La radioterapia es efectiva para el manejo de queloides y para la prevención de recurrencias, comprobado con estudios de hasta 10 años de seguimiento. El esquema más común incorpora fotones de kilovoltaje o radiación externa con electrones. Se usa una dosis total de 12 Gy, administrada en tres fracciones. Lo ideal es que el primer tratamiento sea realizado dentro de las primeras dos semanas luego de la escisión quirúrgica, cuando los fibroblastos están en proliferación. Las decisiones de tratamiento deben ser hechas de forma individual y la meta es conseguir una dosis homogénea al blanco, limitando la dosis al tejido normal subyacente³⁹.

En pacientes apropiadamente seleccionados, es extremadamente segura y bien tolerada, tanto en términos de toxicidad aguda como tardía. La mayoría de los pacientes tratados con radiación son referidos después de que han fallado otras estrategias de manejo más conservadoras; esto se debe a sus riesgos a largo plazo, como la inducción de neoplasia maligna secundaria o de pobres resultados cosméticos⁴. La radiación de cicatrices hipertróficas y queloides no reseca puede ser llevada

a cabo en pacientes en quienes la escisión no es practicable. La eficacia esperada es significativamente más baja y no es rutinariamente recomendada³⁹.

5-fluorouracilo intralesional

Está indicado en el manejo de cicatrices hipertróficas y queloides aislados pequeños. Evita recurrencias y tiene efectos secundarios mínimos, tales como eritema, edema, dolor, cambios pigmentarios y ocasionalmente ulceración. Recientemente, se ha demostrado que inhibe selectivamente la síntesis de colágeno por parte de los fibroblastos mediante inhibición de la expresión de TGF- β 1^{33,40}. Los desenlaces son mejores cuando se combina con esteroides intralesionales. Generalmente, se requieren de cinco a diez sesiones, en promedio tres por semana; sin embargo, el principal limitante es el dolor^{33,40}.

Bleomicina intralesional

Aunque su mecanismo de acción no es claro, su uso en el manejo de cicatrices hipertróficas y queloides es prometedor. A las dosis intradérmicas utilizadas, no produce efectos secundarios sistémicos y los efectos locales son leves, como cambios pigmentarios y atrofia. Espana *et al.* utilizaron bleomicina mediante el método de múltiples punciones a razón de 2 ml/cm² a una concentración de 1,5 UI/ml, en 13 pacientes con queloides y cicatrices hipertróficas con excelentes resultados y pocas recurrencias⁴¹. Por otro lado, se ha reportado mejores resultados usando bleomicina intralesional en comparación con la crioterapia más esteroides intralesionales⁴². Los estudios indican que no solamente mejora la apariencia cosmética de las cicatrices, sino que además mejora los síntomas como el prurito y el dolor^{43,44}.

Imiquimod tópico

En un estudio piloto con seguimiento a 6 meses, se observó buena respuesta en el tratamiento de queloides con imiquimod 5% durante 8 semanas sin recurrencias. El efecto secundario más frecuente fue la hiperpigmentación en más de la mitad de los pacientes. Este estudio tiene el inconveniente de que la mayoría de las recurrencias de queloides se presentan un año luego del tratamiento, por tanto hacen falta más estudios con un mayor plazo de seguimiento⁴⁵.

Interferón intralesional

Disminuye síntesis de colágeno tipo I y III. En un estudio con 124 queloides se comparó su uso luego de la excisión quirúrgica, la excisión como monoterapia y excisión seguida de esteroides intralesionales demostró una disminución de las recurrencias estadísticamente significativa. Las dosis usadas fueron de 1 millón de

unidades por cm lineal luego de la excisión quirúrgica y se repitió en 1 a 2 semanas⁴⁶.

Tratamientos experimentales

TACROLIMUS TÓPICO. Se ha descrito que inhibe un oncogén que se encuentra expresado en exceso en los fibroblastos de los queloides, razón por la cual se cree que podría ser efectivo para el tratamiento⁴⁷.

TGF-B 3 RECOMBINANTE (AVOTERMINA). Produce una mejoría estadísticamente significativa en la apariencia de las cicatrices en comparación con el placebo. Tiene un buen perfil de seguridad y tolerabilidad. La inyección intradérmica sobre las incisiones quirúrgicas reprograma el proceso de cicatrización hacia un modelo fetal, evitando el depósito excesivo de matriz extracelular. La dosis usada es 50 a 500 ng/100 ml por cm lineal de margen de la herida quirúrgica, en el momento de la incisión⁴⁸.

TERMOTERAPIA. En un estudio piloto se evaluaron los efectos de la aplicación de frío mediante varias modalidades, y se encontró que el frío produce daño isquémico de la microcirculación, lo que disminuye el eritema de las cicatrices hipertróficas, principalmente cuando se realizan contactos repetitivos de corta duración⁴⁹.

EXTRACTO DE CEBOLLA, TÓPICO. El extracto de cebolla tiene propiedades antiinflamatorias (cepanos) y antibacterianas (tiosulfatos) que pueden mejorar la apariencia general de las cicatrices posoperatorias⁵⁰.

GHEE. Es una mantequilla clarificada popular en la cocina y en la medicina india ayurvédica por sus propiedades cicatrizantes, ya que aumenta la fuerza de tensión durante la fase de remodelación. Se llevó a cabo un estudio en ratas con un preparado de ghee al 50% más neomicina al 0,5%, que demostró su efectividad⁵¹.

FACTOR DE CRECIMIENTO BÁSICO DE FIBROBLASTOS. Los miofibroblastos son células derivadas del mesodermo que, cuando se activan, son esenciales para la formación de cicatrices hipertróficas y queloides. En un estudio se demostró que el factor de crecimiento básico de fibroblastos es un potente inhibidor de la diferenciación mesodérmica y, por tanto, puede ser una nueva estrategia terapéutica para la prevención de cicatrices hipertróficas y queloides⁵².

ILODECANINA (RH IL-10) PREVASCAR. La interleucina 10 regula parte de la fase inflamatoria de la cicatrización, ya que suprime la respuesta inflamatoria de los macrófagos, disminuye la producción de citocinas inflamatorias y del factor de crecimiento transformador beta 1 y disminuye el depósito de matriz extracelular al aumentar los niveles de matriz metaloproteinasas. Varios estudios, tanto en animales como en humanos, han demostrado que inhibe la formación de cicatrices hipertróficas y queloides. Se usa intradérmico en con-

centraciones de 5 y 25 ng/100 ml por cm lineal, con mejoría estadísticamente significativa en comparación con el placebo a los 12 meses de tratamiento. Tiene un buen perfil de seguridad y tolerabilidad⁵³.

Conclusiones

La cicatrización es un proceso de reparación complejo y dinámico que consta de tres pasos secuenciales: inflamación, proliferación y remodelación. Las cicatrices hipertróficas y queloides se producen debido a alteraciones en la secuencia de dichos pasos y por influencia de factores endógenos y exógenos. No existen protocolos claros de su manejo, pero se cuenta con una amplia gama de opciones terapéuticas y, por tanto, el tratamiento debe individualizarse según las condiciones de cada paciente.

Referencias

1. Teller P, White TK. The physiology of wound healing: Injury through maturation. *Surg Clin North Am.* 2009;89:599-610.
2. Guo S, Dipietro LA. Factors affecting wound healing. *J Dent Res.* 2010;89:219-29.
3. Singer AJ, Thode HCl, McClain SA. Development of a histomorphologic scale to quantify cutaneous scars after burns. *Acad Emerg Med.* 2000;7:1083-8.
4. Dasgeb B, Phillips T. What are scars? In: Arndt KA, editor. *Scar revision.* First edition. Philadelphia: Saunders; 2006. p. 1-16.
5. Rumsey N, Clarke A, White P. Exploring the psychosocial concerns of outpatients with disfiguring conditions. *J Wound Care.* 2003;12:247-52.
6. Kirsner RS. Wound healing. En: Bologna JL, Jorizzo JL, Rapini RP. Elsevier. *Dermatology.* 2ª edición. España; 2008:2147-58
7. Broughton G, Janis JE, Attinger CE. Wound healing: An overview. *Plast Reconstr Surg.* 2006;117:1eS-32eS.
8. Baum CL, Arpey CJ. Normal cutaneous wound healing: Clinical correlation with cellular and molecular events. *Dermatol Surg.* 2005;31:674-86.
9. Xue H, McCauley RL, Zhang W. Elevated interleukin-6 expression in keloid fibroblasts. *J Surg Res.* 2000;89:74-7.
10. Price R, Myers S, Leigh I, Navsaria HA. The role of hyaluronic acid in wound healing. Assessment of clinical evidence. *Am J Clin Dermatol.* 2005;3:393-402.
11. van der Veer WM, Bloemen MC, Ulrich MM, Molema G, van Zuijlen PP, Middelkoop E, et al. Potential cellular and molecular causes of hypertrophic scar formation. *Burns.* 2009;35:15-29.
12. Wang R, Ghahary A, Shen Q, Scott PG, Roy K, Tredget EE. Hypertrophic scar tissues and fibroblasts produce more transforming growth factor beta1 mRNA and protein than normal skin and cells. *Wound Rep Reg.* 2000;8:128-37.
13. Stavrou D, Weissman O, Winkler E, Yankelson L, Millet E, Mushin OP, et al. Silicone-based scar therapy: A review of the literature. *Aesthetic Plast Surg.* 2010;34:646-51.
14. Marneros AG, Norris JEC, Olsen BR, Reichenberger E. Clinical genetics of familial keloids. *Arch Dermatol.* 2001;137:1429-34.

15. Robles DT, Berg D. Abnormal wound healing: Keloids. *Clin Dermatol.* 2007;25:26-32.
16. Alster T, Tanzi E. Hypertrophic scars and keloids. *Am J Clin Dermatol.* 2003;4:235-43.
17. Burton CS, Escaravage V. Dermal hypertrophies. En: Bologna JL, Jorizzo JL, Rapini RP, editors. *Dermatology.* Second edition. España: Elsevier; 2008. p. 1497-504.
18. Mullinax K, Cohen JB. Carcinoma en cuirasse presenting as keloids of the chest. *Dermatol Surg.* 2004;30:226-8.
19. Barzilai A, Lyakhovitsky A, Horowitz A, Trau H. Keloid-like scleroderma. *Am J Dermatopathol.* 2003;25:327-30.
20. Edwards R, Harding KG. Bacteria and wound healing. *Curr Opin Infect Dis.* 2004;17:91-6.
21. Bishop A. Role of oxygen in wound healing. *J Wound Care.* 2008;17:399-402.
22. Emery CF, Kiecolt-Glaser JK, Glaser R, Malarkey WB, Frid DJ. Exercise accelerates wound healing among healthy older adults: A preliminary investigation. *J Gerontol Med Sci.* 2005;60:1432-6.
23. Gilliver SC, Ashworth JJ, Ashcroft GS. The hormonal regulation of cutaneous wound healing. *Clin Dermatol.* 2007;25:56-62.
24. Godbout JP, Glaser R. Stress-induced immune dysregulation: Implications for wound healing, infectious disease and cancer. *J Neuroimmune Pharmacol.* 2006;1:421-7.
25. Szabo G, Mandrekar P. A recent perspective on alcohol, immunity and host defense. *Alcohol Clin Exp Res.* 2009;33:220-32.
26. Karukonda SR, Flynn TC, Boh EE, McBurney EI, Russo GG, Millikan LE. The effects of drugs on wound healing-part II. Specific classes of drugs and their effect on healing wounds. *Int J Dermatol.* 2000;39:321-33.
27. Price P, Fogh K, Glynn C, Krasner DL, Osterbrink J, Sibbald RG. Why combine a foam dressing with ibuprofen for wound pain and moist wound healing? *Int Wound J.* 2007;4:1-3
28. Abdelmalek M, Spencer J. Retinoids and wound healing. *Dermatol Surg.* 2006;32(10):1219-30
29. Baumann LS, Spencer J. The effects of topical vitamin E on the cosmetic appearance of scars. *Dermatol Surg.* 1999;25:311-5.
30. Ogawa R. The most current algorithms for the treatment and prevention of hypertrophic scars and keloids. *Plast Reconstr Surg.* 2010;125:557-68.
31. Suetak T, Sasai S, Zhen YX, Tagami H. Effects of silicone gel sheet on the stratum corneum hydration. *Br J Plast Surg.* 2000;53:503-7.
32. Berman B, Perez OA, Konda S, Kohut BE, Viera MH, Delgado S, *et al.* Review of the biologic effects, clinical efficacy, and safety of silicone elastomer sheeting for hypertrophic and keloid scar treatment and management. *Dermatol Surg.* 2007;33:1291-303.
33. Kelly P. Medical and surgical therapies for keloids. *Dermatol Ther.* 2004;17:212-8.
34. Baur PS, Larson L, Stacey TR, *et al.* Burn scar changes associated with pressure. In: Lengacie JJ, editor. *The ultrastructure of collagen.* Springfield, IL: Charles C. Thomas; 1976 p. 369-76.
35. Reish RG, Eriksson E. Scars: A review of emerging and currently available therapies. *Plast Reconstr Surg.* 2008;122:1068-78.
36. Manuskiatti W, Fitzpatrick RE. Treatment response of keloidal and hypertrophic sternotomy scars: Comparison among intralesional corticosteroid, 5-fluorouracil and 585-nm flashlamp-pumped pulsed-dye laser treatment. *Arch Dermatol.* 2002;138:1149-55.
37. Nouri K, Rivas MP, Ballard CJ. Treatment of scars with lasers and other energy sources. In: Arndt KA, editor. *Scar revision.* First edition. Philadelphia: Saunders; 2006. 67-87.
38. Nouri K, Jiménez GP, Harrison-Balestra C, Elgart GW. 585-nm pulsed dye laser in the treatment of surgical scars starting on the suture removal day. *Dermatol Surg.* 2003;29:65-73.
39. Decker RH, Wilson LD. Effect of radiation on wound healing and treatment of scarring. In: Arndt KA, editor. *Scar revision.* First edition. Philadelphia: Saunders; 2006. 89-103.
40. Haurani MJ, Foreman K, Yang JJ, Siddiqui A. 5-fluorouracil treatment of problematic scars. *Plas Reconstr Surg.* 2009;123:139.
41. Espana A, Solano T, Quintanilla E. Bleomycin in the treatment of keloid and hypertrophic scars by multiple needle punctures. *Dermatol Surg.* 2001;27:23-7.
42. Naeini FF, Najafian J, Ahmadpour K. Bleomycin tattooing as a promising therapeutic modality in large keloids and hypertrophic scars. *Dermatol Surg.* 2006;32:1023-9.
43. Shridharani SM, Magarakis M, Manson PN, Singh NK, Basdag B, Rosson GD. The emerging role of antineoplastic agents in the treatment of keloids and hypertrophic scars: A review. *Ann Plast Surg.* 2010;64:355-61.
44. Xi-Qiao W, Ying-Kai L, Chun Q, Shu-Liang L. A review of the effectiveness of antimitotic drug injections for hypertrophic scars and keloids. *Ann Plast Surg.* 2009;63:688-92.
45. Berman B, Kaufman J. Pilot study of the effect of postoperative imiquimod 5% cream on the recurrence rate of excised keloids. *J Am Acad Dermatol.* 2002;47:S209.
46. Berman B, Flores F. Recurrence rates of excised keloids treated with post-operative triamcinolone acetonide injections or interferon alfa-2b injections. *J Am Acad Dermatol.* 1997;137:755-757
47. Berman B, Zell D. Medical treatment of scarring. En: Arndt K. Elsevier. *Scar revision.* 1ª edición. Philadelphia;2006: 17-43
48. V. LeroyYoung, Bush J, O'Kane S. A New Approach for the Prophylactic Improvement of Surgical Scarring: Avotermin (TGFb3). *Clin Plastic Surg.* 2009;36:307-313
49. Nizet J-L, Piérard G, Quatresooz P. Revisiting biothermal effects on erythematous hypertrophic scars during pregnancy. *J Cosmet Dermatol.* 2009;8:27-31
50. Draelos ZD. The ability of onion extract gel to improve the cosmetic appearance of surgical scars. *J Cosmet Dermatol.* 2008;7:101-104
51. Prasad V, Dorle AK. Evaluation of ghee based formulation for wound healing activity. *J Ethnopharmacol.* 2006;107:38-47
52. Tiedea S, Ernsta N, Bayat A, Paus R, Tronnier V, Zechel C. Basic fibroblast growth factor: A potential new therapeutic tool for the treatment of hypertrophic and keloid scars. *Ann Anat.* 2009;191:33-44
53. Ocleston NL, O'Kane S, Goldspink N, Ferguson M. New therapeutics for the prevention and reduction of scarring. *Drug Discov Today.* 2008;13:973-981